RECONSTRUCCIÓN MÉDICO-LEGAL DE LA MUERTE: HACIA UN MODELO INTEGRADOR CON TECNOLOGÍAS EMERGENTES

(MEDICOLEGAL RECONSTRUCTION OF DEATH: TOWARD AN INTEGRATIVE MODEL INCORPORATING EMERGING TECHNOLOGIES)

Cristina A. Bustos[1]

RESUMEN

La reconstrucción médico-legal de la muerte ha evolucionado progresivamente desde un enfoque descriptivo hacia un modelo integrador. Tradicionalmente, la investigación se centraba en la autopsia y la descripción anatómica de las lesiones. Sin embargo, ante la complejidad de los escenarios criminales resulta insuficiente para responder a preguntas que plantea la actual investigación judicial.

El estudio de una muerte exige una interpretación interdisciplinaria que integre información procedente de: radiología post mortem, genética, toxicología, histopatología, análisis moleculares, reconstrucción tridimensional, informática forense e inteligencia artificial. La fortaleza de este enfoque reside en integrar los hallazgos para construir hipótesis científicamente sólidas y jurídicamente sustentables.

Este artículo revisa los cambios conceptuales, que conducen a un nuevo paradigma en la reconstrucción médico-legal de la muerte: el modelo integrador. Analiza los aportes de las tecnologías emergentes y los desafíos éticos, metodológicos y probatorios para su uso en la práctica pericial. Aunque la experiencia y el juicio crítico del médico forense siguen siendo insustituibles, estas herramientas amplían su capacidad de análisis, favorecen una interpretación precisa de la evidencia y contribuyen a investigaciones objetivas, reproducibles y transparentes, planteando su incorporación a la práctica forense habitual.

PALABRAS CLAVE: *medicina legal, autopsia, interdisciplina, virtopsia, inteligencia artificial.*

ABSTRACT

Medicolegal reconstruction of death has gradually evolved from a descriptive approach toward an integrative model. Traditionally, forensic investigations focused on autopsies and the anatomical description of injuries. However, given the complexity of crime scenes, this approach is no longer sufficient to answer the questions posed by contemporary judicial investigations.

The investigation of a death requires an interdisciplinary interpretation that brings together information from postmortem imaging, genetics, toxicology, histopathology, molecular analyses, three-dimensional digital reconstruction, computer forensics, and artificial intelligence. The strength of this approach lies in combining these findings to develop scientifically sound and legally defensible hypotheses.

This article reviews the conceptual changes leading to a new paradigm in the medicolegal reconstruction of death: the integrative model. It examines the contributions of emerging technologies and the ethical, methodological, and evidentiary challenges associated with their use in forensic practice. Although the experience and critical judgment of forensic physicians remain irreplaceable, these tools expand their analytical capabilities, facilitate a more accurate interpretation of evidence, and contribute to objective, reproducible, and transparent investigations, supporting their incorporation into routine forensic practice.

KEYWORDS: *legal medicine; autopsy; crime scene; virtopsy; artificial intelligence; interdisciplinarity.*

[1]*Perito Médica Forense de la Morgue Judicial, Cuerpo Médico Forense, Centro de Asistencia Judicial Federal, Corte Suprema de Justicia de la Nación.*

Contacto: cbustos@csjn.gov.ar

INTRODUCCIÓN

Toda muerte cuenta una historia única e irrepetible. El desafío del médico forense consiste en reconstruirla con el mayor grado posible de objetividad, basándose exclusivamente en evidencia científica verificable y en un análisis integral de los hallazgos.

Durante muchos años, la autopsia fue considerada el eje central de la investigación médico-legal. La descripción de las lesiones, el examen interno de los órganos y la emisión de un diagnóstico anatomopatológico constituían la base para interpretar los hechos y establecer la causa de muerte. Sin embargo, la creciente complejidad de los escenarios criminales, la aparición de nuevas formas de violencia y el desarrollo de tecnologías diagnósticas han demostrado que, por sí sola, la autopsia no siempre alcanza para responder todos los interrogantes que plantea una investigación judicial. [1,2]

En la actualidad, la reconstrucción médico-legal de la muerte se concibe como un proceso dinámico, interdisciplinario e integrador. La información obtenida en la escena del hecho, la autopsia, la radiología post mortem, la toxicología, la genética, la histopatología, la antropología forense, la informática y la evidencia digital conforman un conjunto de datos que deben analizarse de manera coordinada. Cada disciplina aporta una pieza del rompecabezas y solo la integración de todas ellas permite construir una explicación firme acerca de cómo, cuándo y por qué ocurrió una muerte (Figura 1). [1,2,3]

Este cambio representa mucho más que la incorporación de nuevas herramientas diagnósticas. Supone una transformación en la manera de abordar la investigación forense. El médico legista deja de desempeñar un papel limitado a la observación y descripción de lesiones, para asumir el rol de integrador de evidencias, capaz de interpretar la información proveniente de múltiples fuentes y convertirlas en conclusiones técnicas claras, comprensibles y útiles para jueces y fiscales y demás operadores del sistema judicial. [4]

En este contexto, herramientas como la reconstrucción tridimensional, la virtopsia, los biomarcadores de vitalidad, la inteligencia artificial (IA), el análisis biomecánico y la preservación digital de la escena, adquieren una importancia creciente. Su incorporación ofrece nuevas oportunidades para mejorar la investigación, pero también exige protocolos estandarizados, validación científica y una actitud crítica permanente que garantice que la tecnología complemente, sin sustituir jamás el razonamiento pericial. [2,5]

En las últimas dos décadas, la justicia ha experimentado una metamorfosis digital absoluta. La investigación ha incorporado de forma progresiva nuevas fuentes de evidencia, especialmente de origen digital. Registros audiovisuales, dispositivos electrónicos, sistemas de geolocalización, comunicaciones y otros datos tecnológicos se han convertido en elementos de gran valor probatorio, complementando la evidencia biológica y el testimonio humano. Esta evolución ha enriquecido la capacidad de reconstruir los hechos, aunque también ha incrementado la complejidad del análisis pericial. La "Era Testimonial" de 1990, se transformó en la "Era Digital" del 2020. [5]

Sin embargo, este despliegue tecnológico se enfrenta a un desafío: la cadena de custodia. El manejo inicial de la prueba sigue siendo el eslabón más frágil. La cadena de custodia continúa siendo uno de los pilares fundamentales del proceso pericial. Una evidencia mal preservada, ya sea biológica, física o digital, puede perder su valor científico y jurídico, independientemente del nivel tecnológico utilizado para su análisis. [5]

LA MUERTE COMO PROCESO RECONSTRUCTIVO

La reconstrucción médico-legal no se limita a establecer una causa de muerte. Su verdadero propósito es comprender la secuencia de acontecimientos que condujeron al fallecimiento y determinar si los hallazgos observados son compatibles con el relato de los hechos, la evidencia física y el contexto en el que ocurrió el evento. [2,5]

En otras palabras, reconstruir una muerte implica responder interrogantes que van más allá del diagnóstico anatomo-patológico: ¿qué ocurrió?, ¿cómo ocurrió?, ¿cuándo sucedió?, ¿qué mecanismos fisiopatológicos intervinieron?, ¿existió participación de terceros?, ¿las lesiones fueron producidas en vida?, ¿hubo intentos de ocultamiento o modificación de la escena?. Ninguna de estas preguntas puede responderse con un único hallazgo. Cada una de estas preguntas requiere integrar información procedente de diferentes disciplinas, evitando interpretaciones aisladas que puedan conducir a conclusiones erróneas o parciales.

La muerte debe entenderse como un proceso biológico y no como un instante único, del mismo modo, ninguna evidencia posee valor absoluto por sí sola. Una lesión observada durante la autopsia adquiere un significado diferente cuando se relaciona con la posición del cuerpo en la escena, con el patrón de manchas hemáticas, con los resultados toxicológicos, con los registros de telefonía móvil o con las imágenes obtenidas mediante tomografía computada post mortem. [3]

La autopsia médico-legal fue considerada el eje central de toda investigación en una muerte sospechosa de criminalidad. Si bien este modelo continúa siendo indispensable, la visión actual presenta desafíos muy diferentes que hace años atrás. Se trata de una evolución metodológica.

La presentación de diferentes modelos de investigación, responden a escenarios cada vez más complejos. Lejos de competir entre sí, estas metodologías son



Figura 1. Análisis de la reconstrucción médico legal de la muerte. (Fuente: elaboración propia).

complementarias y permiten adaptar la estrategia pericial a las características de cada caso. La elección de una u otra dependerá del contexto, del tipo de muerte investigada, de la disponibilidad tecnológica y de los requerimientos judiciales. (1)

La reconstrucción forense moderna se basa, por lo tanto, en un principio fundamental: *la verdad pericial no surge de un único hallazgo, sino de la concordancia metodológica entre múltiples evidencias independientes*.

Es así, como se incorporan distintos modelos adaptativos para determinados casos:

- **La autopsia mínimamente** (AMI) invasiva, aprobada por Resolución CSJN 4/2025, (6) representa una alternativa desarrollada para situaciones en las que la apertura completa del cadáver puede generar conflictos bioéticos, religiosos, culturales o implicar un mayor riesgo biológico para el equipo pericial. Combina técnicas de imagen, como la tomografía computada, con la obtención dirigida de muestras mediante punciones guiadas. Su principal fortaleza radica en preservar, en gran medida, la integridad corporal del fallecido sin renunciar a la obtención de información diagnóstica relevante. En determinados escenarios, como brotes epidémicos, enfermedades infecto-contagiosas o poblaciones con objeciones religiosas a la autopsia convencional, constituye una herramienta de gran utilidad. Sin embargo, su rendimiento diagnóstico depende de la causa de muerte y no reemplaza completamente a la autopsia clásica, sino que la complementa (Figura 2).

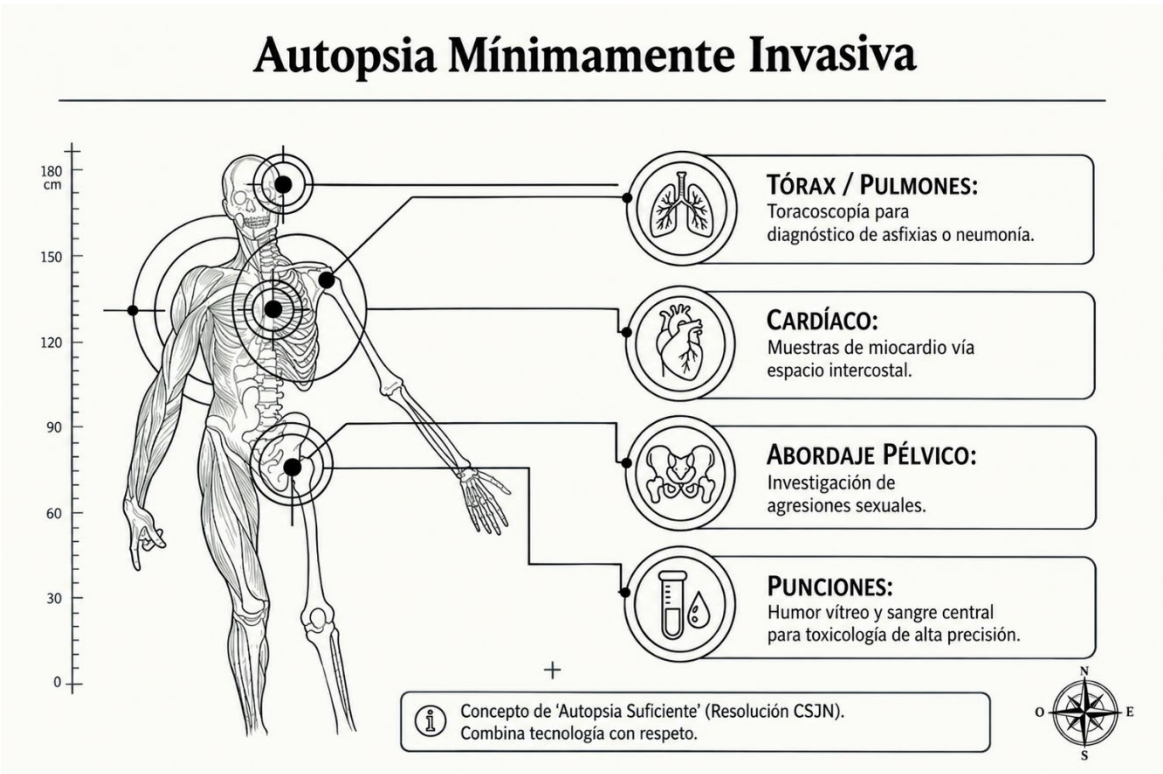

Figura 2. Procedimiento esquemático para diagnósticos forenses con menor impacto. (Fuente: elaboración propia).

• **Perspectiva de género.** Analiza la "ira vengativa o sádica" y la presencia de patrones clave simbólicos para la reconstrucción de femicidios / transvesticidios. Maneja detalles que se relacionan con el odio, humillación, la violencia física, psicológica, sexual y el sentido de posesión que se reflejan en los cuerpos de las víctimas.

• **Derechos humanos.** El Protocolo de Minnesota constituye una referencia internacional para investigar muertes potencialmente ilícitas, incluidas aquellas ocurridas bajo custodia o privación de libertad; su aplicación concreta debe ajustarse al marco jurídico y a los protocolos vigentes en cada jurisdicción.[5]

• **Trazabilidad protésica.** El registro de números de serie en cadáveres carbonizados o "NN", garantizando el derecho a la identidad aún en condiciones extremas. En el caso de los marcapasos brindan información de secuencia electrocardiográfica – data de muerte - si los dispositivos graban los momentos previos a la muerte.

• La dinámica observada en el **maltrato infantil**, interpretando la cinemática del trauma junto a las lesiones, e interrelacionando el relato de los progenitores.

• La reconstrucción forense de la muerte en las **caídas de altura**, [7] aplicando biomecánica computacional que ha

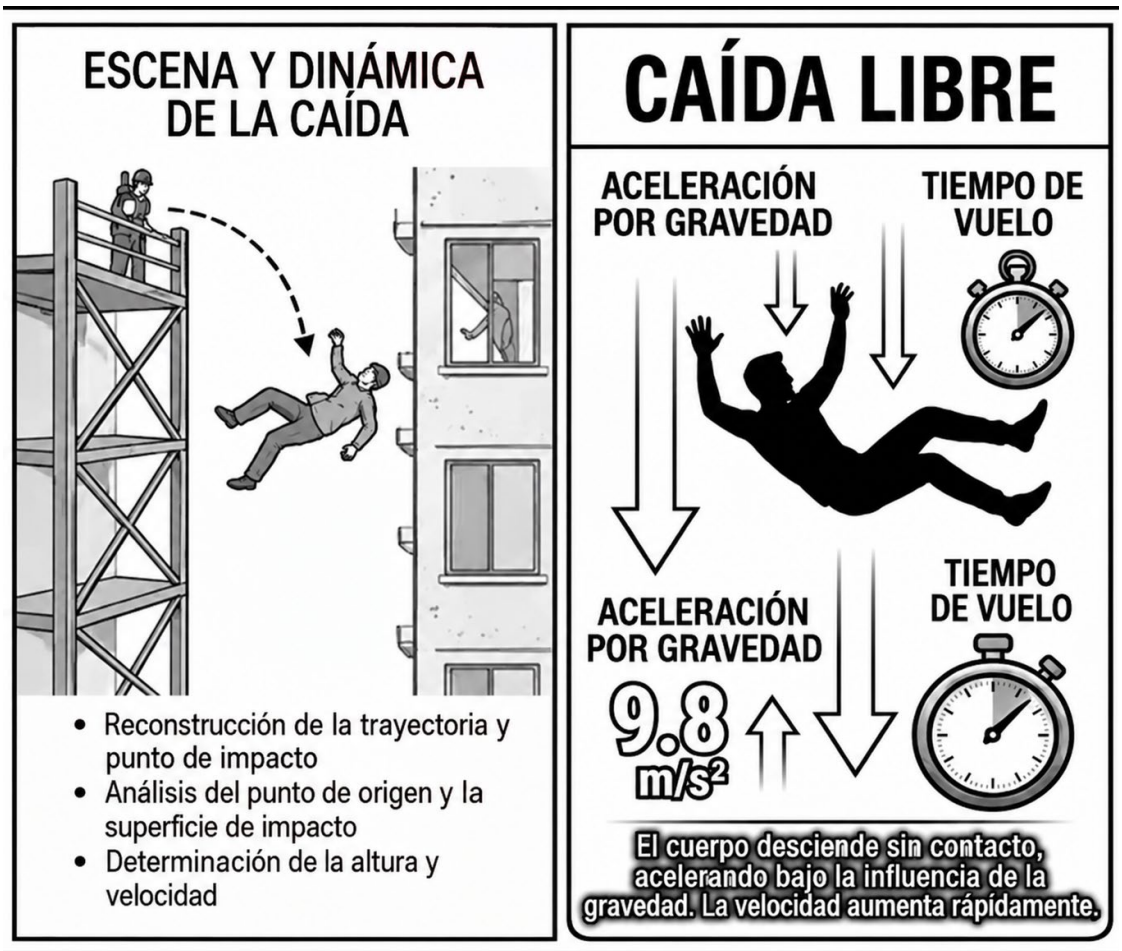

Figura 3. Secuencia grafica de caídas y su reconstrucción forense analítica. (Fuente: elaboración propia).

incorporado modelos digitales conocidos como *multibody* capaces de simular el comportamiento del cuerpo humano frente a distintos escenarios traumáticos. Estas simulaciones, permiten estimar trayectorias, velocidades, aceleraciones, secuencias de impacto y distribución de fuerzas, ofreciendo información adicional que puede confrontarse con los hallazgos de la autopsia y de la escena del hecho (Figura 3). [8,9]

- Los **accidentes con vehículos**, intercambiando el análisis de los hallazgos con los peritos en accidentología vial, observando la descripción de las lesiones y las características del impacto del cuerpo al momento del incidente.
- El uso de **drones equipados con cámaras de alta resolución y sensores infrarrojos**. Se generan modelos digitales de elevación para el análisis de trayectos en grandes extensiones de terreno. Esta tecnología, combinada con la **fotogrametría forense**, crea nubes de puntos con precisión milimétrica.
- La **virtopsia**, un concepto introducido por el grupo de Michael Thali[15] en la Universidad de Berna. Su objetivo no consiste en reemplazar la autopsia, sino en complementarla mediante técnicas avanzadas de imagen, integrando la tomografía computada, resonancia magnética, escaneo tridimensional de la superficie corporal y fotogrametría digital para obtener una representación completa del cadáver sin realizar incisiones. Este método permite identificar fracturas complejas, proyectiles, embolias gaseosas, colecciones hemáticas, cuerpos extraños y otras alteraciones que pueden orientar la investigación. Ofrece la posibilidad de conservar un registro digital permanente del examen, a diferencia de la autopsia convencional, cuyos hallazgos dependen de la documentación escrita y fotográfica. No obstante, presenta limitaciones importantes. La evaluación microscópica de los tejidos y la obtención de muestras para estudios histopatológicos, toxicológicos o moleculares continúan requiriendo procedimientos invasivos. Por ello, la evidencia científica actual considera que ambas metodologías deben ser complementarias y no constituyen procedimientos excluyentes. [2,3]

HACIA UNA RECONSTRUCCIÓN MÉDICO LEGAL DE PRECISIÓN: "DE LA ESCENA AL TRIBUNAL“

La medicina legal avanza hacia una reconstrucción integral y visual de la muerte, donde los datos se fusionan en modelos tridimensionales y líneas de tiempo validadas. Los aportes de los diferentes laboratorios, imágenes, IA y la tafonomía moderna son piezas clave de este cambio. Su utilidad está estrechamente vinculada a la aplicación de protocolos estandarizados, la validación científica de cada metodología y el análisis crítico del médico forense, quien continúa siendo el responsable de interpretar la evidencia dentro del contexto particular de cada investigación.[4]

Uno de los campos que mayor desarrollo ha experimentado en los últimos años es la determinación de la vitalidad lesional. Mientras que la histología convencional mediante hematoxilina-eosina continúa siendo un recurso fundamental, la incorporación de marcadores moleculares e inmunohistoquímicos ha permitido aumentar la precisión en la identificación de la respuesta biológica frente a una lesión. [10,11,12]

Entre los biomarcadores más estudiados se encuentra la fibronectina, una glucoproteína de la matriz extracelular que participa en las etapas iniciales de la reparación tisular. Su depósito en los tejidos lesionados puede constituir un indicador de reacción vital, especialmente

cuando sus hallazgos se interpretan junto con la evaluación histopatológica y el resto de la evidencia disponible. [11,12]

También han demostrado utilidad diversos marcadores de la respuesta inflamatoria, como **CD15, CD68** y distintas citocinas, entre ellas **IL-6 e IL-15**. Estas moléculas permiten identificar la migración y activación de células inflamatorias, aportando información sobre la existencia de una respuesta biológica previa al fallecimiento. Su aplicación resulta especialmente útil en traumatismos, lesiones por asfixia, quemaduras y otras formas de muerte violenta. [10,11]

En los últimos años, la **glicoforina A (*Glycophorin* A, GPA)** ha adquirido un papel relevante dentro de la patología forense. Esta glucoproteína, presente exclusivamente en la membrana de los eritrocitos, permite demostrar la presencia de sangre incluso cuando los glóbulos rojos han perdido su morfología habitual, como ocurre en tejidos afectados por carbonización, putrefacción avanzada o traumatismos severos. Su principal utilidad consiste en confirmar la existencia de infiltración hemorrágica en un determinado tejido. [13,14]

Es importante señalar que la glicoforina A, por sí sola, no demuestra la vitalidad de una lesión. La interpretación acerca de si una hemorragia ocurrió en vida o después de la muerte requiere integrar los hallazgos macroscópicos, histopatológicos, inmunohistoquímicos y el contexto médico-legal de cada caso. Como ocurre con cualquier biomarcador, su verdadero valor diagnóstico surge de la correlación con el resto de las evidencias y nunca se considera de manera aislada (Tabla 1). [10,11,13]

En este escenario, la cadena de custodia adquiere una dimensión aún mayor. Ya no se limita al resguardo y traslado de muestras biológicas u objetos materiales, sino que también comprende la preservación de imágenes diagnósticas, reconstrucciones tridimensionales, registros electrónicos, archivos digitales, bases de datos y toda la información generada durante el proceso pericial. Garantizar su autenticidad, integridad, trazabilidad y disponibilidad constituye un requisito indispensable para mantener la validez científica y jurídica de la evidencia desde la escena del hecho hasta su presentación en el tribunal. [5]

LA RECONSTRUCCIÓN MÉDICO LEGAL DE LA MUERTE: UN NUEVO PARADIGMA

La medicina legal actual reconoce que toda reconstrucción médico-legal conlleva un margen de incertidumbre. Lejos de basarse en certezas absolutas, las conclusiones periciales se sustentan en distintos grados de compatibilidad y probabilidad, construidos a partir de la integración crítica de la evidencia científica disponible. El objetivo no es alcanzar una verdad incuestionable, sino ofrecer la explicación más sólida, objetiva y reproducible que permitan los hallazgos del caso. [8,10]

La incorporación de tecnologías emergentes y de modelos integradores ha ampliado las posibilidades de la investigación forense, pero también plantea nuevos desafíos éticos, metodológicos y legales. Aunque la persona fallecida ya no sea titular de derechos en los mismos términos que una persona viva, el respeto por la dignidad humana continúa siendo un principio rector de la práctica médico-legal. En consecuencia, ninguna innovación tecnológica debe traducirse en una exposición innecesaria ni en un sufrimiento adicional para la familia del fallecido. [4,5]

La IA inicia un camino cada vez más relevante. Los sistemas basados en algoritmos son capaces de integrar

Marcador	Mecanismo / qué identifica	Utilidad médico-legal	Ventajas	Limitaciones principales
Hematoxilina-Eosina (H-E)	Cambios morfológicos celulares y tisulares	Evaluación inicial de toda lesión	Técnica disponible, económica y fundamental	Baja sensibilidad en lesiones muy recientes; no confirma vitalidad por sí sola
Fibronectina	Proteína de matriz extracelular involucrada en reparación tisular	Identificación de respuesta reparativa inicial	Uno de los marcadores más estudiados en heridas vitales	Puede alterarse por procesos inflamatorios previos
Glicoforina A (GPA)	Proteína específica de membrana eritrocitaria	Confirmación de extravasación sanguínea en tejidos lesionados	Útil en putrefacción, carbonización y traumatismos severos	No demuestra por sí sola que la lesión ocurrió en vida
CD15	Marcador de neutrófilos activados	Lesiones recientes y respuesta inflamatoria temprana	Puede aportar información en lesiones con corto intervalo vital	Ausente en muertes instantáneas; depende del tiempo de supervivencia
CD68	Identificación de macrófagos	Evaluación de respuesta inflamatoria más tardía	Útil como complemento dentro de un panel inmunohistoquímico	Baja especificidad; no debe interpretarse de manera aislada
IL-6	Citocina proinflamatoria	Evidencia de activación inflamatoria	Puede detectar respuesta biológica temprana	Variabilidad según condiciones individuales
IL-15	Regulación de respuesta inmunitaria celular	Investigación experimental de vitalidad	Potencial como marcador complementario	Falta estandarización para uso rutinario
Triptasa mastocitaria	Activación y degranulación de mastocitos	Traumatismos, quemaduras y anafilaxia	Útil en determinados escenarios	Requiere correlación con clínica y otros hallazgos
Selectina P	Activación plaquetaria y endotelial	Lesiones muy tempranas	Permite estudiar fenómenos iniciales de lesión vascular	Disponibilidad limitada
Aquaporinas (AQP1/AQP3)	Alteraciones celulares relacionadas con daño tisular	Quemaduras y lesiones cutáneas	Interesantes en investigación actual	Aún sin aplicación rutinaria
microARN (miRNA)	Regulación de expresión genética	Estimación de vitalidad y cronología lesional	Gran potencial futuro	Técnicas complejas y costosas
ARN mensajero (mRNA)	Expresión génica asociada a reparación	Reconstrucción molecular del tiempo de lesión	Permite estudiar múltiples vías biológicas	Alta sensibilidad a degradación post mortem

Imagen 2. Radiografías 1 y 3 tomadas *antemortem* (antecedente de ficha)- Radiografías 2 y 4 tomadas *post mortem* (se observan obturaciones, pero la identificación fue positiva). Fuente: Silveyra 2006.[9]

grandes volúmenes de información clínica, histopatológica, molecular, radiológica y pericial, facilitando la identificación de patrones y apoyando la toma de decisiones. Permite ampliar la capacidad de análisis, que junto a la biomecánica computacional y al análisis forense, integra principios de la anatomía, la física y la ingeniería, permitiendo comprender con mayor precisión los mecanismos que originaron una lesión. Cuando los modelos biomecánicos muestran concordancia con los hallazgos de la autopsia y de la escena, fortalecen la hipótesis pericial; por el contrario, cuando existen discrepancias relevantes, impulsan la revisión crítica de las interpretaciones iniciales y la exploración de escenarios alternativos, enriqueciendo el proceso reconstructivo. (4)

CONCLUSIONES

La reconstrucción médico-legal de la muerte representa una evolución natural de la medicina forense, al pasar de la simple descripción de hallazgos a la comprensión integral de los procesos que condujeron al fallecimiento. Desde analizar evidencias aisladas a integrarlas en un modelo coherente; y del trabajo individual a la colaboración interdisciplinaria entre médicos forenses, criminalistas, especialistas en imágenes, genetistas, toxicólogos, antropólogos, ingenieros y expertos en ciencias de datos.

La visión actualizada de este nuevo paradigma invita al análisis integrador entre ciencia, tecnología y experiencia profesional redefiniendo la investigación de las muertes de interés judicial y fortaleciendo la prueba pericial sin perder calidad probatoria y sus fundamentos científicos.

BIBLIOGRAFÍA

1. Bolliger SA, Thali MJ, Ross S, Buck U, Naether S, Vock P. Virtual autopsy using imaging: Bridging radiologic and forensic sciences. A review of the Virtopsy and similar projects. Eur Radiol. 2008;18(2):273-282. doi:10.1007/s00330-007-0737-4.

2. Gascho D. Virtual autopsy—Applying CT and MRI for modern forensic death investigations. Front Radiol. 2025;5:1557636. doi:10.3389/fradi.2025.1557636.

3. Cergan R, Taciuc IA, Dumitru M, Vrinceanu D, Manole F, Sanda N, et al. The current status of virtual autopsy using combined imaging modalities: A scoping review. J Clin Med. 2025;14(3):782. doi:10.3390/jcm14030782.

4. Bhagwat G. Artificial intelligence in digital forensic pathology: A comprehensive review of deep learning, whole-slide imaging, and explainable AI in forensic investigations. Global Journal of Forensic Pathology and Medicine. 2026;1(1):1-13. doi:10.66838/ess1tr98.

5. Naciones Unidas, Oficina del Alto Comisionado para los Derechos Humanos. Protocolo de Minnesota sobre la investigación de muertes potencialmente ilícitas (2016): Versión revisada del Manual de las Naciones Unidas sobre la prevención e investigación eficaces de las ejecuciones extralegales, arbitrarias o sumarias [Internet]. 2016 .
Disponible (a Noviembre 2026) en: https://www.ohchr.org/sites/default/files/Documents/Publications/MinnesotaProtocol.pdf

6. Centro de Asistencia Judicial Federal, Cuerpo Médico Forense. Resolución Nº 4/2025. 2025.

7. Bustos CA. Aspectos forenses de las caídas de altura. Cuadernos de Medicina

Forense Argentina [Internet]. 2014 ;4(1):1-19.
8. Adamec J, Jelen K, Kubovy P, Lopot F, Schuller E. Forensic biomechanical analysis of falls from height using numerical human body models. J Forensic Sci. 2010;55(6):1615-1623. doi:10.1111/j.1556-4029.2010.01445.x.
9. Pascoletti G, Catelani D, Conti P, Cianetti F, Zanetti EM. A multibody simulation of a human fall: Model creation and validation. Procedia Structural Integrity. 2019;24:337-348. doi:10.1016/j.prostr.2020.02.031.
10. Casse JM, Martrille L, Vignaud JM, Gauchotte G. Skin wounds vitality markers in forensic pathology: An updated review. Med Sci Law. 2016;56(2):128-137. doi:10.1177/0025802415590175.
11. Pennisi G, Torrisi M, Cocimano G, Esposito M, Salerno M, Sessa F. Vitality markers in forensic investigations: A literature review. Forensic Sci Med Pathol. 2023;19(1):103-116. doi:10.1007/s12024-022-00551-9.
12. Maiese A, Manetti AC, Iacoponi N, Mezzetti E, Turillazzi E, Di Paolo M, et al. State-of-the-art on wound vitality evaluation: A systematic review. Int J Mol Sci. 2022;23(13):6881. doi:10.3390/ijms23136881.
13. Crudele GDL, Galante N, Fociani P, Del Gobbo A, Tambuzzi S, Gentile G, et al. The forensic application of the Glycophorin A on the Amussat's sign with a brief review of the literature. J Forensic Leg Med. 2021;82:102228. doi:10.1016/j.jflm.2021.102228.
14. Salzillo C, Innamorato L, Leggio A, Marzullo A. Immunohistochemical markers in the determination of lesion viability in decomposed bodies: A mini literature review. Forensic Sci Int. 2024;365:112289. doi:10.1016/j.forsciint.2024.112289.
15. MJ Thali, K Yen, W Schweitzer, P Vock, C Boesch, C Ozdoba, G Schroth; Virtopsy, a New Imaging Horizon in Forensic Pathology: Virtual Autopsy by Postmortem Multislice Computed Tomography (MSCT) and Magnetic Resonance Imaging (MRI)—a Feasibility Study*. J. Forensic Sci. 1 March 2003; 48 (2): 1–18. doi.org/10.1520/JFS2002166